PNEUMOMEDIASTINO, ENFISEMA SUBCUTÂNEO E PNEUMOTÓRAX

A. Aguiar Ferreira, J. Macedo, N. Pereira Silva, P. Gomes, F. Caseiro Alves

Serviço de Imagem Médica
Centro Hospitalar e Universitário de Coimbra, Coimbra

Congresso Nacional de Radiologia
Maio 2018

OBJETIVO

- Pneumomediastino, enfisema subcutâneo e pneumotórax correspondem à presença de ar extra-luminal dentro do mediastino, nos tecidos celulares subcutâneos ou no espaço pleural, respetivamente. Tratam-se de situações patológicas que podem ter variadíssimas causas, frequentemente com ocorrência simultânea.

- O objetivo deste poster é descrever a patofisiologia e as características imagiológicas do pneumomediastino, enfisema subcutâneo e pneumotórax, com imagens representativas.

PNEUMOMEDIASTINO

- O termo pneumomediastino foi descrito pela primeira vez em 1819 por Laennec, como consequência de uma lesão traumática.
- Em 1939, Hamman relatou o pneumomediastino espontâneo, daí a designação de síndrome de Hamman e sinal de Hamman (som crepitante síncrono com os batimentos cardíacos).

É definido pela presença anormal de ar extraluminal dentro do mediastino.

PNEUMOMEDIASTINO

A <u>etiologia</u> do pneumomediastino é variada, podendo ser divida em causas intra-torácicas e extra-torácicas.

- <u>Causas intra-torácicas:</u>
  - Relacionadas com o extravasamento de ar por ruptura da parede alveolar, que pode ser secundária a:
    - Elevação da pressão pulmonar (alveolar), causada por exercício vigoroso, manobra de Valsalva, ventilação mecânica, etc;
    - Patologia pulmonar, nomeadamente doenças obstrutivas como a asma, doenças intersticiais, infeções do trato respiratório, etc;
  - Iatrogenia – pós-traqueostomia, broncoscopia, etc;
  - Traumatismo torácico contuso ou penetrante;
  - Ruptura esofágica, por manobras iatrogénicas, neoplasia ou corpo estranho.

PNEUMOMEDIASTINO

A etiologia do pneumomediastino é variada, podendo ser divida em causas intra-torácicas e extra-torácicas.

- Causas extra-torácicas:
  - Estão relacionadas com a continuidade anatómica do mediastino com o pescoço e abdómen, permitindo a passagem de ar entre os diferentes locais. Pode ser resultado de:
    - Cirurgia dentária/pescoço/peritoneal;
    - Trauma;
    - Perfuração de víscera oca, diverticulite.

PNEUMOMEDIASTINO

- O pneumomediastino manifesta-se frequentemente por dor torácica, podendo estar também associado a dispneia e raramente hipotensão devido à compressão cardíaca direta ou redução do retorno venoso para o coração, uma condição conhecida como **pneumomediastino hipertensivo**.
- A mortalidade e morbidade é geralmente atribuível às causas/doenças subjacentes.
- No caso de pneumomediastino espontâneo, geralmente é autolimitado, raramente causa sintomas significativos ou risco de vida.

PNEUMOMEDIASTINO

- O diagnóstico de pneumomediastino é essencialmente radiológico.

- A **Radiografia simples do tórax** é um dos exames mais solicitados e um dos mais importantes para o diagnóstico. O achado radiográfico mais característico é a presença de uma imagem linear radiotransparente ao longo do contorno do mediastino, nomeadamente ao longo do bordo esquerdo do coração.

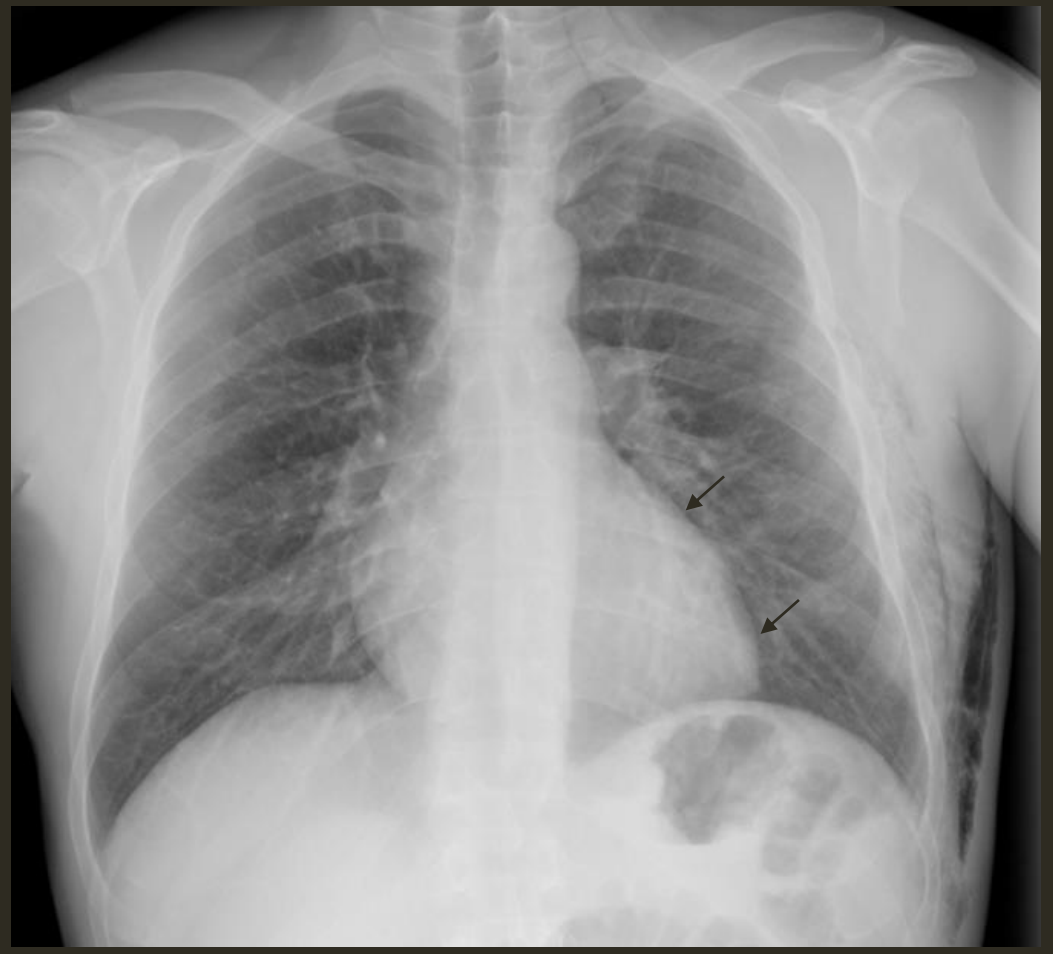

Fig.1: Radiografia simples do tórax PA – visível o contorno linear radiotransparente do bordo esquerdo do coração (setas), em contexto de pneumomediastino.

PNEUMOMEDIASTINO

Alguns dos achados radiográficos são tão característicos que são **sinais clássicos**:

- Sinal do diafragma contínuo - representa uma linha radiotransparente (devido à interposição de uma coluna de ar entre o coração e o diafragma) que evidencia a porção central do diafragma (infra-cardíaco).

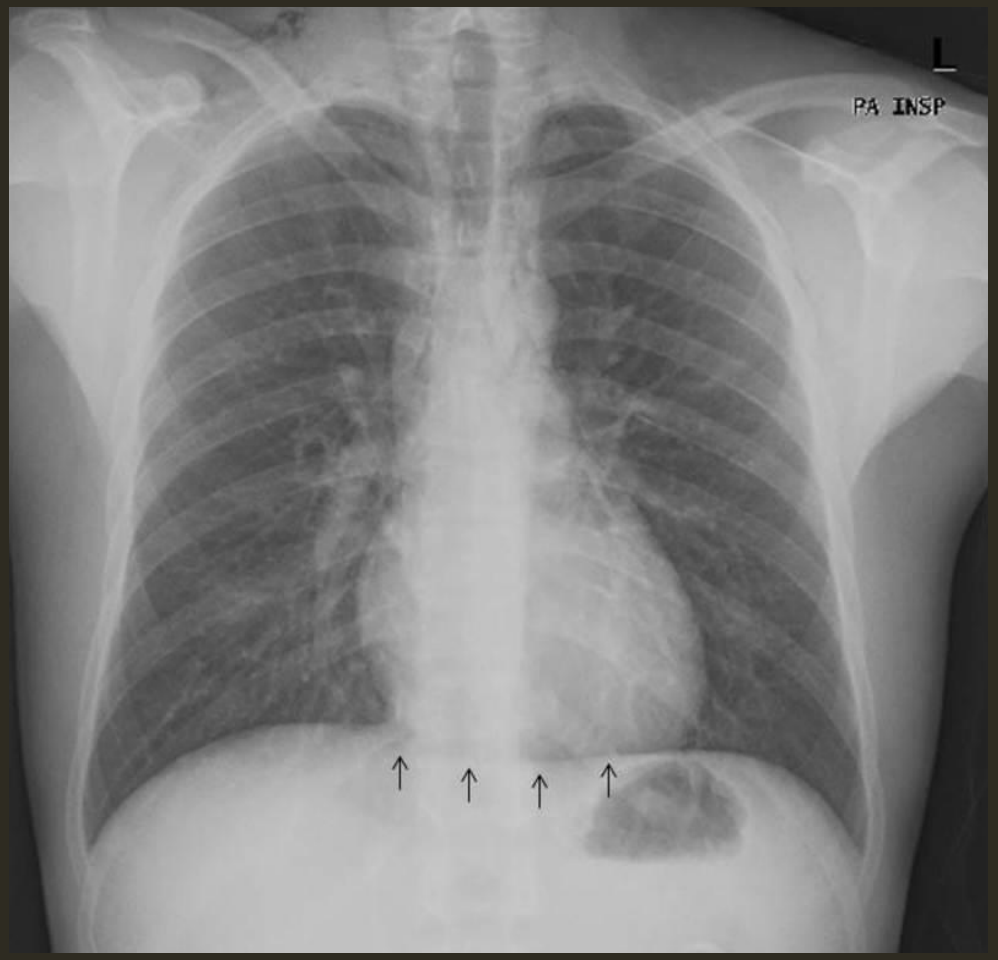

Fig.2: Radiografia simples do tórax PA – visível o sinal do diafragma contínuo (seta preta) em contexto de pneumomediastino.

PNEUMOMEDIASTINO

- Sinal da artéria tubular – surge quando há ar adjacente aos principais ramos da aorta, tornando evidente ambos os lados do vaso pelo contorno radiotransparente do ar.

- Sinal do anel da artéria pulmonar – pode ser visualizado em radiografia de tórax de perfil como uma radiotransparência bem definida a rodear a artéria pulmonar ou os seus principais ramos.

Fig.3: Radiografia simples do tórax PA – visíveis alguns sinais de pneumomediastino, nomeadamente o sinal da artéria tubular (setas brancas).

PNEUMOMEDIASTINO

- Sinal V de Naclerio – surge como uma imagem radiotransparente em forma de V localizada na área do mediastino inferior esquerdo. Representa a presença de ar a delinear o bordo lateral da aorta descendente e porção medial do hemidiafragma esquerdo. A presença de ar nesta localização está particularmente associada a perfuração esofágica.

- Sinal do spinnaker/asa de anjo – pode ser visto em radiografia de tórax PA em neonatos. Refere-se ao timo delineado pelo ar com cada lobo deslocado lateralmente, assemelhando-se a velas de spinnaker.

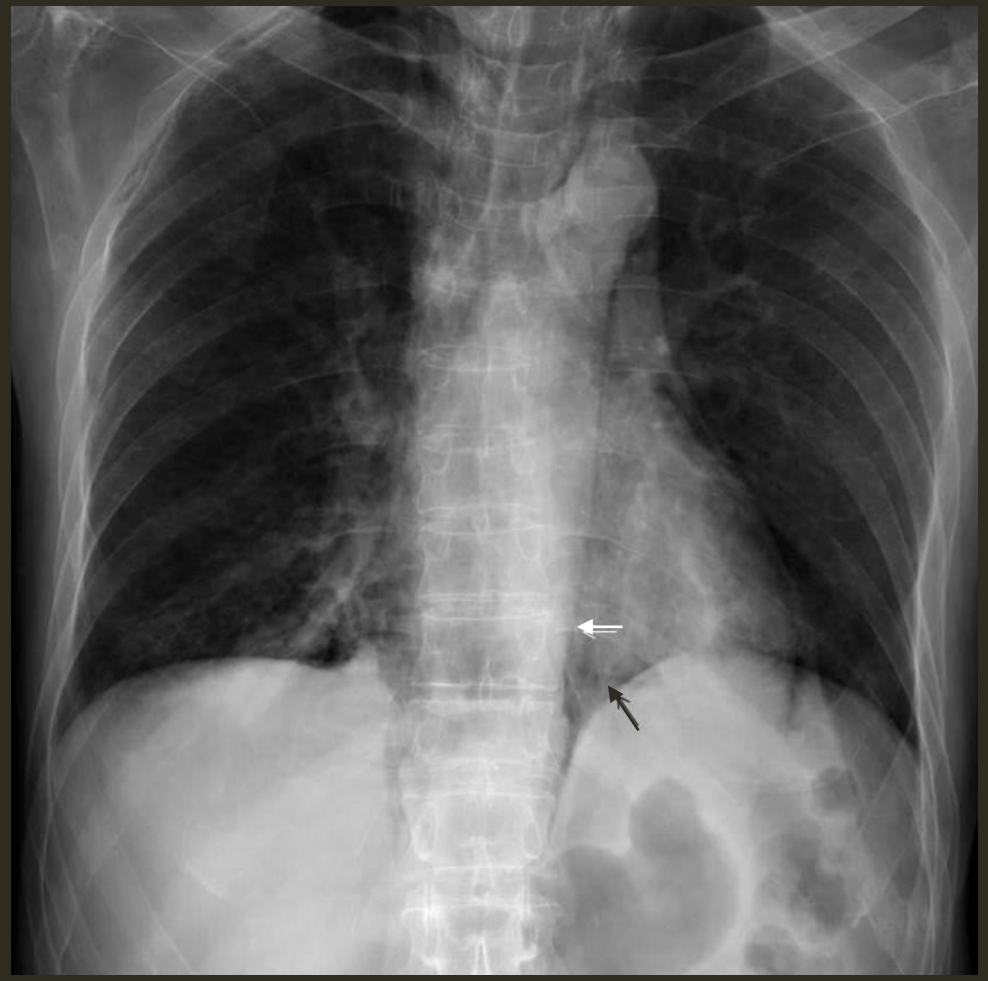

Fig.4: Radiografia simples do tórax PA – visível o sinal V de Naclerio (setas), em contexto de pneumomediastino.

PNEUMOMEDIASTINO

- A **Tomografia computadorizada (TC) de tórax** tem também um papel importante no diagnóstico, essencialmente no caso deste não ser visualizado em radiografia simples do tórax ou para fornecer informações adicionais sobre a presença de uma doença subjacente ou coexistente.

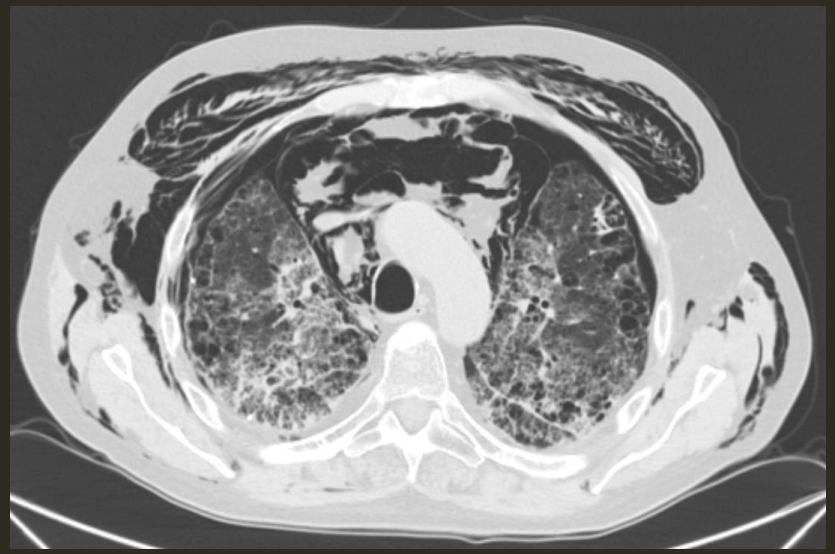

Fig.5: TC tórax – Pneumomediastino, pneumotórax e enfisema subcutâneo.

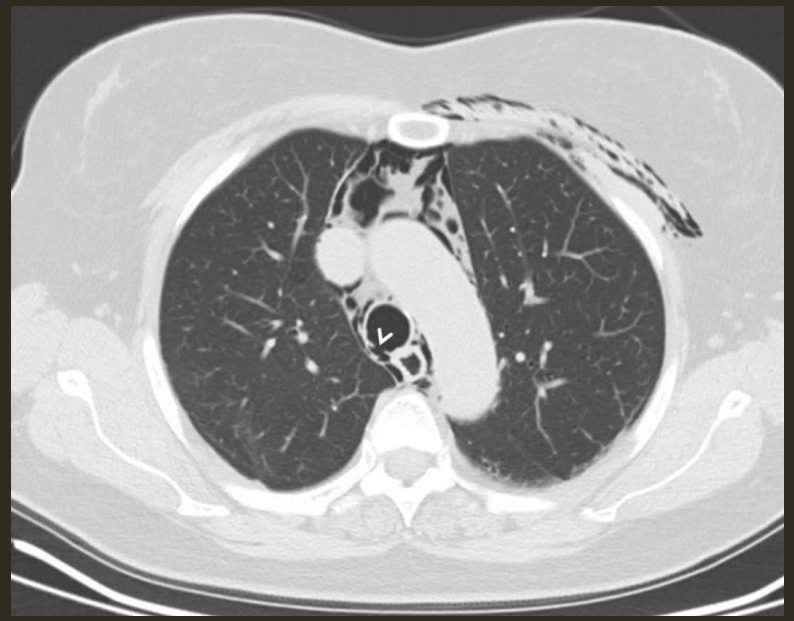

Fig.6: TC tórax – Pneumomediastino, provocado por perfuração traqueal (cabeça seta branca).

PNEUMOMEDIASTINO

- Quando a perfuração do esôfago é suspeita, os estudos contrastados podem complementar a avaliação.
- Outras técnicas de imagem, nomeadamente a ressonância magnética ou a ultrassonografia, têm um papel limitado na investigação.

ENFISEMA SUBCUTÂNEO

O termo enfisema subcutâneo corresponde à presença de ar ou gás nos tecidos celulares subcutâneos, mais frequentemente na parede torácica ou no pescoço, contudo pode ocorrer noutras partes do corpo.

ENFISEMA SUBCUTÂNEO

- As causas de enfisema subcutâneo podem ser divididas da seguinte forma:
  - gás com origem interna (exemplos: pneumotórax, pneumomediastino, enfisema intersticial pulmonar, perfuração do esófago, etc);
  - gás introduzido externamente (exemplos: trauma penetrante, pós-cirurgia, pós-intervenção percutânea, etc);
  - gás produzido de novo devido a infeção por organismos formadores de gás (exemplo: fasceíte necrotizante).

- Raramente ocorre enfisema subcutâneo na ausência de pneumomediastino ou pneumotórax.

ENFISEMA SUBCUTÂNEO

- A apresentação clínica típica é a presença de crepitação, podendo estar associado a edema e desconforto nos tecidos moles, em caso de enfisema extenso. Na maior parte dos casos a sintomatologia é mínima e o tratamento é conservador, no entanto às vezes pode ser grave e até mesmo fatal.

- O diagnóstico é feito pelo exame físico (crepitação à palpação) e por estudos radiológicos (radiografia simples do tórax e/ou TC) indicando a presença de ar no interior dos tecidos moles na área envolvida.

ENFISEMA SUBCUTÂNEO

- Achados imagiológicos característicos na **radiografia simples do tórax:**
  - Presença de estrias radiotransparentes nos tecidos moles produzindo um padrão linear característico que acompanha as fibras musculares, em especial do músculo grande peitoral, no caso de afetar a parece torácica anterior, dando origem ao <u>sinal da folha de ginkgo</u> (quando os contornos do ar e as fibras do músculo grande peitoral criam um padrão de ramificação que se assemelha ao padrão de ramificação nas folha de ginkgo)

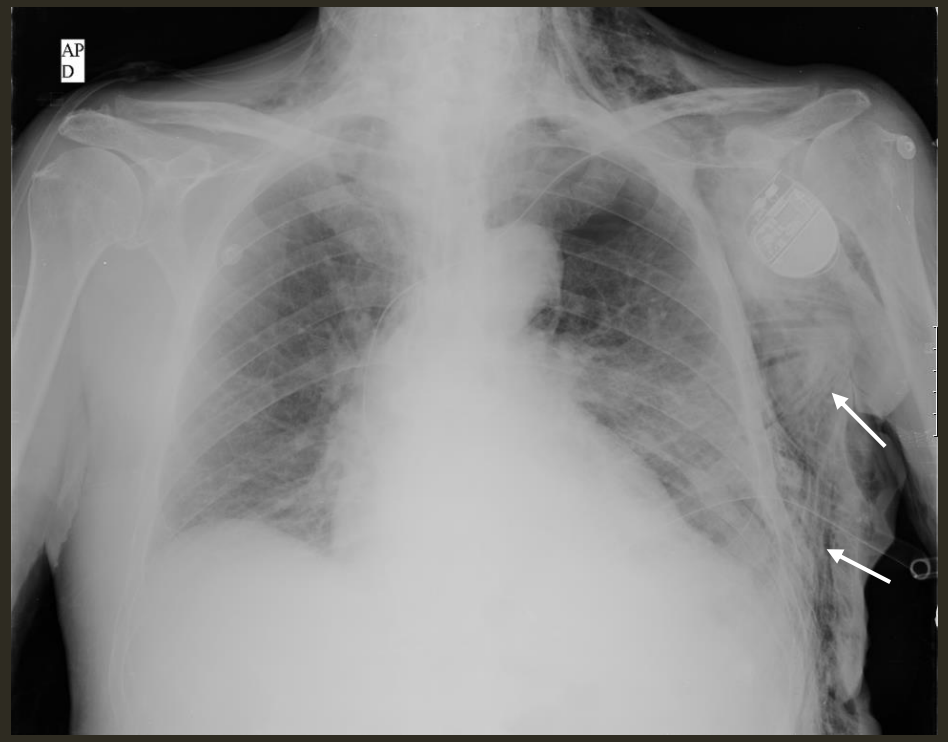

Fig.7: Radiografia simples do tórax – Enfisema subcutâneo disperso pela parede torácica esquerda, pescoço e membro superior esquerdo, sendo visíveis as estrias radiotransparentes características (setas).

ENFISEMA SUBCUTÂNEO

- Na **TC de tórax**, o enfisema subcutâneo é visível, como bolsas de ar (vistas como áreas extremamente escuras), no espaço subcutâneo. É tão sensível que geralmente torna possível encontrar o ponto exato a partir do qual o ar entra nos tecidos moles.

Fig.8: Topograma– Enfisema subcutâneo, visível o padrão linear característico do ar a acompanhar as fibras musculares.

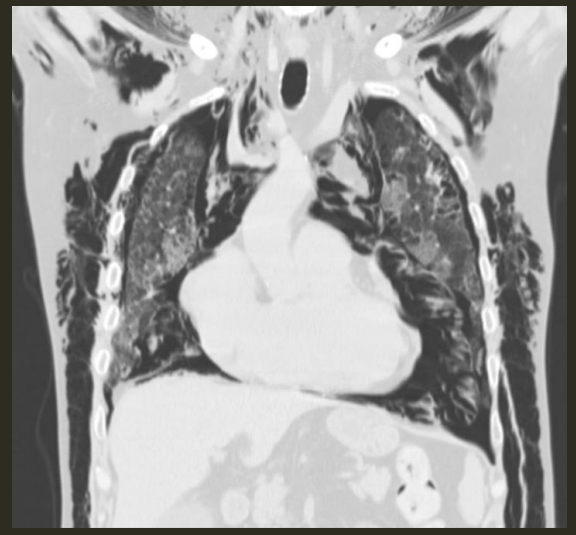

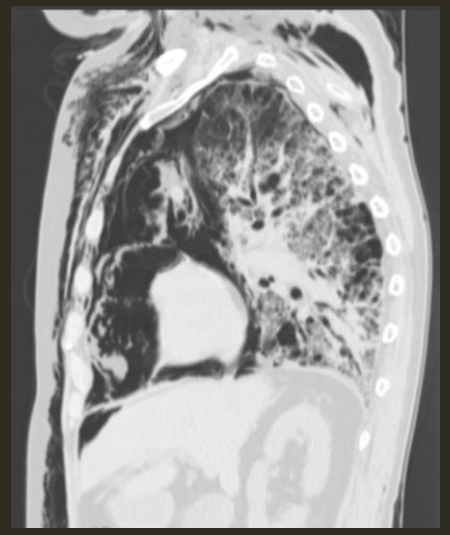

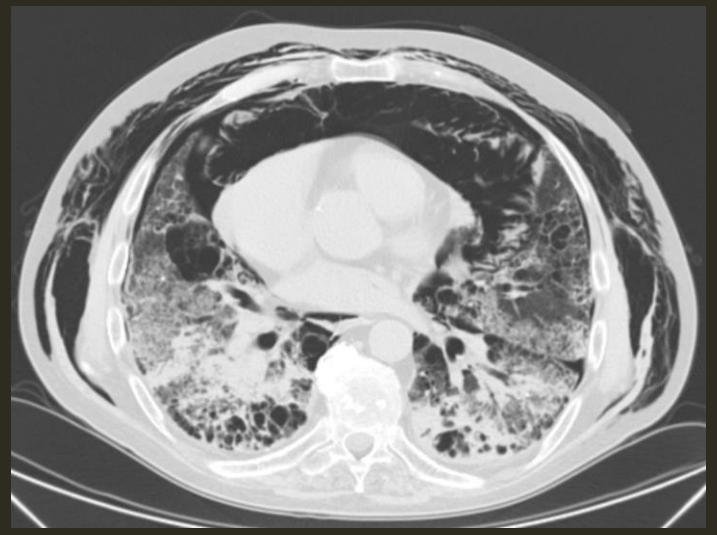

Fig.9, 10 e 11: TC do tórax – Enfisema subcutâneo extenso, disperso por toda a parede torácica, pescoço e membros superiores, acompanhado por pneumotórax e pneumomediastino.

PNEUMOTÓRAX

Pneumotórax é o termo usado para designar a presença de ar na cavidade pleural (espaço virtual entre a pleura visceral e parietal do pulmão).

PNEUMOTÓRAX

O pneumotórax pode ser várias etiologias, podendo ser classificado em diferentes categorias:

- Pneumotórax espontâneo:
  - Primário – etiologia mais comum, resulta da ruptura de bolhas subpleurais em indivíduos sem doença pulmonar conhecida.
  - Secundário – ocorre em indivíduos com doença pulmonar conhecida, tal como doença pulmonar obstrutiva crónica, asma, fibrose quística, tuberculose, etc.
- Pneumotórax traumático (trauma penetrante ou contuso) ou iatrogénico (provocado por procedimentos médicos ou cirúrgicos, tais como biópsia aspirativa transtorácia, biópsia pleural, toracocentese, traqueostomia, inserção de cateter venoso central, ventilação mecânica, irradiação torácica, etc).

PNEUMOTÓRAX

- A apresentação clínica é variável, desde ausência de sintomas a dispneia grave com taquicardia e hipotensão. Em caso de pneumotórax hipertensivo as manifestações clínicas são mais severas, podendo apresentar-se com distensão venosa jugular, desvio traqueal, comprometimento da estabilidade hemodinâmica e, nos casos mais graves, morte.

- O diagnóstico é essencialmente radiológico, dado que os sintomas podem ser vagos e inconclusivos. No entanto, no caso de pneumotórax hipertensivo, tratando-se de uma emergência médica pode ser tratado antes dos exames de imagem.

PNEUMOTÓRAX

- O exame mais frequentemente solicitado para o diagnóstico é a **radiografia simples do tórax** em pé, que tipicamente se caracteriza pelos seguintes achados:
  - acumulação de ar preferencialmente em localização apico-lateral, tornando visível o bordo da pleura visceral como uma linha branca fina e afiada;
  - lateralmente a essa linha não é visível qualquer marcação pulmonar e o espaço é radiotransparente quando comparado ao pulmão adjacente;
  - colapso pulmonar total/subtotal;
  - em caso de pneumotórax hipertensivo, há desvio contralateral do mediastino.

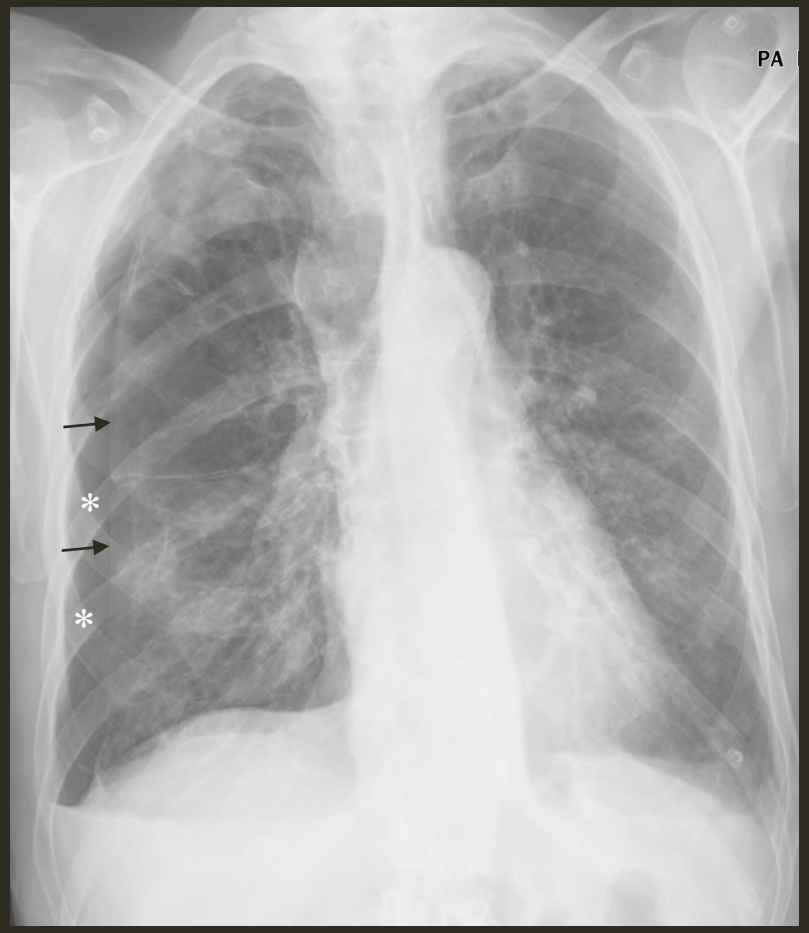

Fig.12: Radiografia simples do tórax sendo visível o bordo da pleura visceral (setas pretas) que delimita área radiotransparente lateralmente (asterisco) que corresponde a pneumotórax à direita.

PNEUMOTÓRAX

- O <u>sinal do sulco profundo</u>, poderá ser evidente em radiografia simples do tórax **em decúbito**, comum nas unidades de cuidados intensivos ou como parte de exame imagiológico de rastreio após trauma.
- Na posição de decúbito dorsal, o ar acumular-se-á anterior e basalmente, no interior das porções não dependentes da cavidade pleural. O ângulo costofrênico é anormalmente aprofundado pela acumulação do ar pleural lateralmente, produzindo o sinal clássico do sulco profundo.

Fig.13: Radiografia simples do tórax em decúbito – visível o sinal do sulco profundo (seta preta) em contexto de pneumotórax.

PNEUMOTÓRAX

- Se os achados não são evidentes, podem ser implementadas algumas técnicas que melhoram a acuidade diagnóstica:

- Radiografia em decúbito lateral, com o lado de suspeição de pneumotórax para cima (o pulmão "cairá" da parede torácica).

- Radiografia em expiração (o volume do pulmão é menor, enquanto que a quantidade de ar do pneumotórax permanece constante, sendo portanto mais evidente). O benefício desta técnica é controverso.

PNEUMOTÓRAX

A **TC** habitualmente não é necessária para o diagnóstico de Pneumotórax, contudo em algumas situações particulares poderá ser útil:

- distinção entre bolha enfisematosa e pneumotórax, que pode ser difícil em radiografias padrão;
- quando há suspeita de doença pulmonar parenquimatosa subjacente, mas não claramente identificada ou caracterizada pela radiografia;
- para auxílio na colocação de cateter extrapleural ou intrapulmonar ou drenagem de pneumotórax loculado em locais difíceis.

Fig.14: TC do tórax – Pneumotórax à esquerda, com colapso pulmonar homolateral, acompanhado por pneumomediastino e extenso enfisema subcutâneo.

CONCLUSÃO

- É possível encontrar gás no mediastino, tecidos celulares subcutâneos e cavidade pleural em muitos casos diferentes, de forma isolada ou, frequentemente, em conjunto.
- Os radiologistas deverão estar familiarizados com estas condições para as reconhecer precocemente e determinar o grau de gravidade, prevenindo complicações.

REFERÊNCIAS BIBLIOGRÁFICAS

1. Aghajanzadeh M, Dehnadi A, el al. *Classification and Management of Subcutaneous Emphysema: a 10-Year Experience*. Indian Journal of Surgery. 2015 Dec; 77(Suppl 2): 673–677.
2. Zylakv CM, Standen JR, Barnes GR, Zylak CJ. *Pneumomediastinum Revisited*. Radiographics. July 2000.
3. AR, Morgan WE. *Radiological review of pneumothorax*. BMJ. 2005 June 25; 330(7506): 1493–1497.
4. Tocino IM. *Pneumothorax in the supine patient: Radiographic anatomy*. Radiographics. 1985 July; Volume 5, Issue 4.
5. Sur B, Wandtke JC, Hobbs SK. *Pneumothorax: How to recognize subtle signs and avoid pitfalls*. Contemporary Diagnostic Radiology 2015; 4:1.